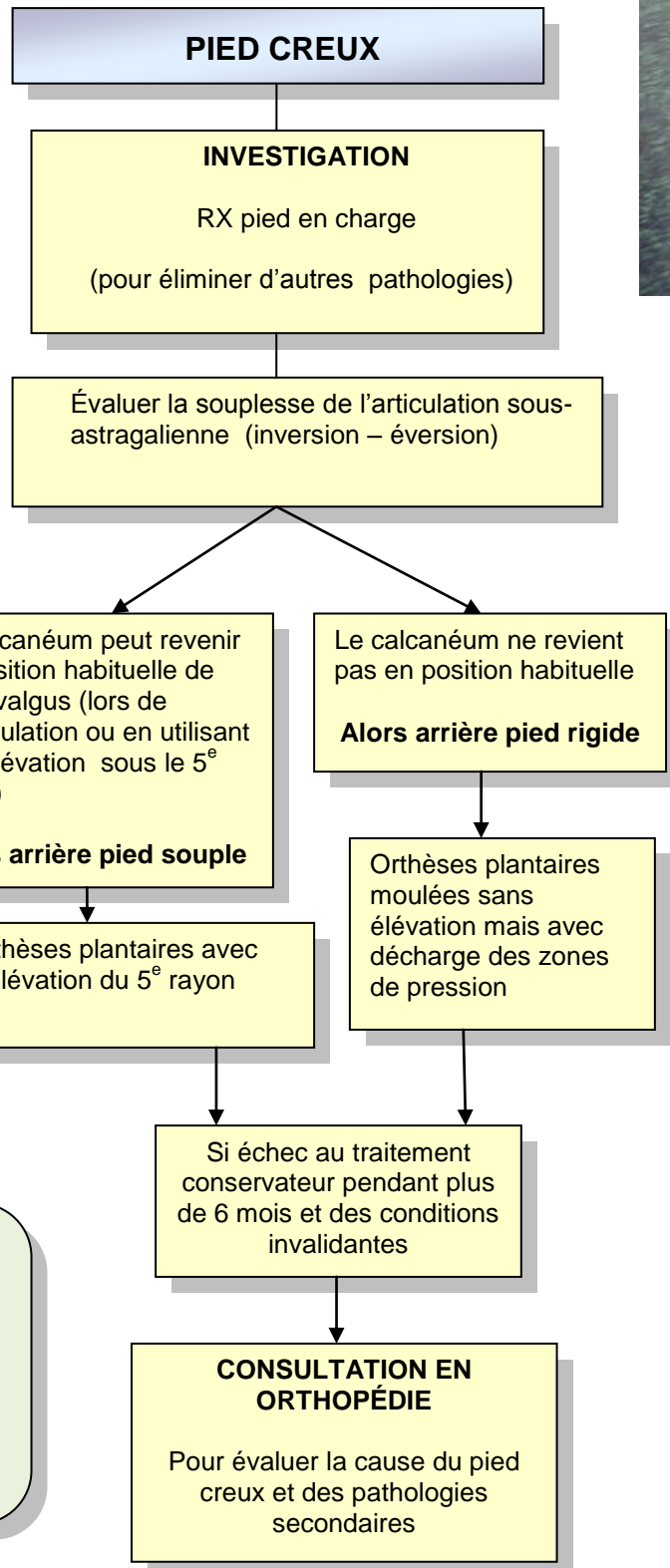
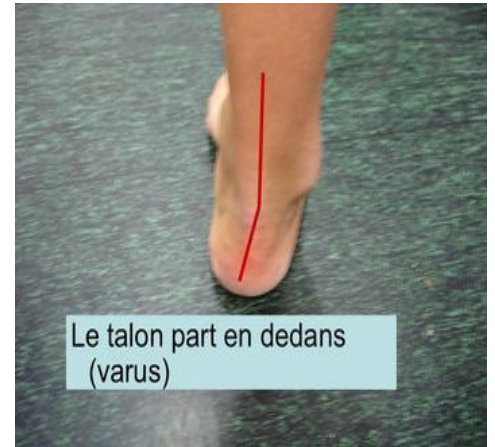

ORTHOPÉDIE



- Vue par l'arrière : calcaneum orienté en varus (vers l'intérieur) plutôt qu'en léger valgus habituel)
- 1^{er} métatarse en flexion (trop incliné vers le sol ce qui crée une arche exagérée et entraîne le calcaneum en varus une fois appuyé au sol)

Pathologies souvent associées au pied creux

- Entorses répétées de la cheville
- Douleur-tendinopathie des péroniers derrière la malléole externe
- Hyperpression sous le 5^e rayon
- Fasciite plantaire
- Orteils griffes

Drapeaux rouges

- Unilatéral
- Progressif
- Progression rapide
- Déformation sévère