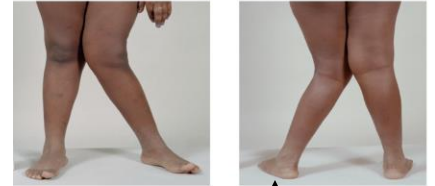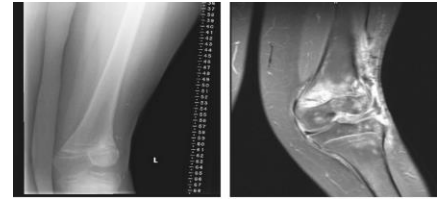

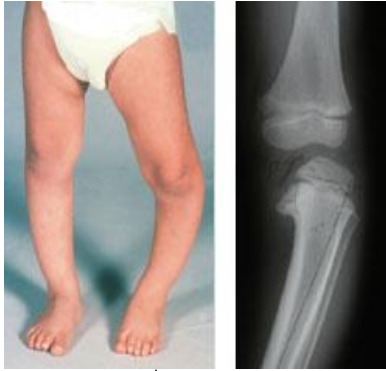
DÉFORMATION ANGULAIRE DES MEMBRES INFÉRIERS



GENOU VARUM

GENOU VALGUM

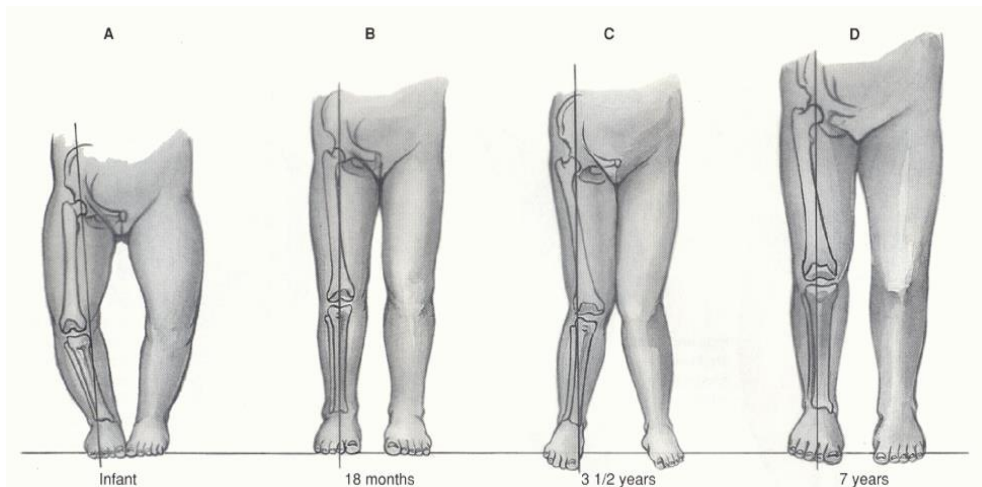
EXAMEN PHYSIQUE:

L'enfant debout avec les rotules au zénith (face à vous) afin d'éliminer le pseudo genou varum.

Développement normal de l'angle fémoro-tibial

- . Augmentation de l'espace entre les condyles fémoraux (EIC);
- . Varus a/n de l'angle fémoro-tibial;
- . Marcheur précoce;
- . Torsion tibiale interne;
- . Angle fémoro-tibial de 10° à 15° 6 à 12 mois;
- . Alignement neutre 18 à 24 mois.

- . Maximum ~ 3 à 4 ans (8° à 12°);
- . Valgus de 5° à 7° à 7 et 8 ans;
- . Bilatérale et asymétrique
- . Espace inter-malléolaire (EIM)
- . Angle fémoro-tibial;
- . **RX non nécessaire**



Suite au verso

