Centre intégré universitaire de santé et de services sociaux de l'Estrie – Centre hospitalier universitaire de Sherbrooke
Québec

NUMÉRO DE L'ORDONNANCE : OC-ER-018
VERSION DU 2023-09-22

ORDONNANCE COLLECTIVE

RADIOGRAPHIE D'UN DOIGT, DE LA MAIN, DU POIGNET, DE L'AVANT-BRAS, DU COUDE, DE L'HUMÉRUS, DE L'ÉPAULE OU DE LA CLAVICULE

Date d'entrée en vigueur	2023-03-23		
Incluant un protocole	Oui ☐ Non ☒		
Adopté par	CMDP		
Date de révision	2023-09-06	**Date de fin de la période de validité**	2026-09-06

1. Objet

1.1 Description

- Initier une mesure diagnostique : effectuer une radiographie d'un doigt, de la main, du poignet, de l'avant-bras, du coude, de l'humérus, de l'épaule ou de la clavicule présentant un **traumatisme récent (moins de sept jours) et isolé (monotrauma)** auprès de la clientèle visée par l'ordonnance.

1.2 But

- Collaborer le plus rapidement possible à élaborer un diagnostic relié à la problématique d'un traumatisme récent et isolé d'un doigt, de la main, du poignet, de l'avant-bras, du coude, de l'humérus, de l'épaule ou de la clavicule avant l'évaluation par le médecin.
- Permettre de faire simultanément, lors de l'évaluation par le médecin, le questionnaire et l'examen de l'usager ainsi que l'interprétation de la radiographie, et ce, dans un but d'efficience.
- Accélérer le processus de prise en charge des usagers.
- Accélérer le début du traitement, s'il y a lieu.

2. Professionnels habilités

- Infirmières du CIUSSS de l'Estrie - CHUS œuvrant dans les secteurs d'activités visés et ayant reçu la formation nécessaire à l'application de cette ordonnance.

3. Activités réservées

3.1 Professionnel visé par l'ordonnance collective

- Infirmière.

→ Évaluer la condition physique et mentale d'une personne symptomatique.

→ Initier des mesures diagnostiques et thérapeutiques selon une ordonnance.

→ Exercer une surveillance clinique de la condition des personnes dont l'état de santé présente des risques, incluant le monitorage et les ajustements du plan thérapeutique infirmier.

4. Secteurs d'activités visés

- Urgences du CIUSSS de l'Estrie - CHUS.
- Cliniques sans rendez-vous avec plateau technique accessible.

5. Médecin répondant

- Équipe médicale traitante (médecins à l'urgence).
- Médecin traitant ou infirmière praticienne spécialisée (IPS) de la clinique sans rendez-vous.

6. Indications et conditions d'initiation

6.1 Groupes de personnes visées

- Tout usager de 5 ans et plus se présentant pour une blessure au membre supérieur suite à un traumatisme récent (moins de sept jours) et isolé (mono trauma).

6.2 Conditions à l'application de l'ordonnance

- **Traumatisme** récent **(moins de sept jours**) et isolé **(mono trauma)** à un doigt, une main, un poignet, un avant-bras, un coude, un bras, une épaule ou une clavicule.
- L'usager peut localiser clairement l'endroit de sa blessure.
- L'usager présente **au moins un** des critères suivants :
  - Déformation du membre ou œdème significatif de la zone traumatisée;
  - Douleur osseuse ou sensibilité importante de la zone traumatisée.

7. Contre-indications et limites

- Traumatisme datant de 7 jours et plus.
- Usager de moins de 5 ans.
- Usager de moins de 14 ans sans autorisation parentale.
- Instabilité hémodynamique (ex. : hypotension).
- Douleur très importante nécessitant une analgésie prescrite préalablement.
- Incapacité pour un usager d'indiquer clairement où se trouve la douleur.
- Fracture ouverte.
- Traumatisme pénétrant.
- Déformation importante, évidence d'instabilité ou suspicion de luxation.
- Atteinte neurologique (engourdissement, perte de sensibilité ou de force) ou vasculaire (froideur ou blancheur du membre, absence de pouls) distalement à la région atteinte.

- Suspicion de syndrome du compartiment : douleur disproportionnée avec la gravité de la blessure et qui persiste malgré une immobilisation et une analgésie adéquate, membre froid et pâle, paresthésie, paralysie ou faiblesse du membre, pouls absent.
- Plus de deux sites à radiographier.
- 2e visite pour la même blessure.
- Intoxication.
- Altération de l'état de conscience qui rend l'évaluation impossible ou non fiable.
- Usager non coopératif.
- Suspicion d'enfant maltraité.

8. Procédure

1. Évaluer sommairement l'usager.
2. Prendre les signes vitaux : pression artérielle, pouls, respiration, saturation en oxygène, température.
3. Évaluer l'intensité de la douleur /10 EVA ou /15 Évendol.
4. Assurer le soulagement de la douleur en vous référant à l'ordonnance collective applicable dans le secteur.

!	**NOTE :** Référer l'usager au médecin de garde si celui-ci est trop souffrant.

5. Palper de manière systématique le membre supérieur des doigts jusqu'à la clavicule (Annexe B).
6. Évaluer les signes neurovasculaires tels que : coloration, chaleur, mobilité, sensibilité (CCMS) et pouls. Si signes neurovasculaires anormaux, aviser immédiatement le médecin.
7. Évaluer la présence d'œdème, d'ecchymose, d'asymétrie ou de déformation évidente par rapport au membre contralatéral (du côté opposé).
8. Critères pour procéder à la radiographie de la région affectée : blessure isolée au doigt, à la main, au poignet, à l'avant-bras, au coude, à l'humérus, à l'épaule ou à la clavicule ET présence d'au moins un des critères suivants :
    - Déformation du membre ou œdème significatif de la zone traumatisée;
    - Douleur osseuse ou sensibilité importante de la zone traumatisée;
    - Douleur à la tabatière anatomique (Annexe A).
9. Identifier la ou les parties affectées et localiser l'endroit de la douleur afin de déterminer le site à radiographier selon le tableau de la page suivante :

Radiographies selon la localisation de la douleur à la palpation	
Membres (os ou partie douloureuse)	**Région à radiographier**
Phalanges	Doigt(s) → préciser lequel ou lesquels
Métacarpes	Main
Tabatière anatomique (annexe A)	Poignet **ET** scaphoïde
Os du carpe, tiers distal avant-bras	Poignet
Radius, ulna (cubitus)	Avant-bras
Coude (olécrâne, condyles)	Coude
Humérus	Humérus
Épaule (tête humérale, processus coracoïde)	Épaule
Clavicule	Clavicule

10. Faire retirer les bijoux aux membres traumatisés ou à proximité et aux endroits susceptibles d'être radiographiés.
11. Retirer toute attelle métallique et effectuer une immobilisation antalgique temporaire, soulever le membre et, au besoin, immobiliser la partie affectée (ex. : écharpe).
12. Appliquer de la glace : 10 minutes aux heures.
13. Préciser à l'usager de rester à jeun (ni liquide, ni solide) jusqu'à l'évaluation médicale.
14. Pour les femmes en âge de procréer : demander si elle est enceinte ou susceptible de l'être, le noter sur la requête de radiologie. Le technicien en imagerie fera également la validation auprès de la femme avant de procéder à la radiographie.

!	**NOTE :** Comme cette ordonnance collective vise une extrémité (membre supérieur), les risques associés à la radiation sont très faibles. Si la femme est inquiète ou si le technicien le juge nécessaire, un tablier protecteur sera utilisé.

15. Rédiger la requête de radiographie en précisant :
    - L'identification et les coordonnées de l'usager : nom, prénom, numéro de dossier, RAMQ et date de naissance;
    - La région anatomique à radiographier;
    - Le côté à radiographier (droit ou gauche);
    - Les renseignements cliniques pertinents tels que : chute, mécanisme du traumatisme, éliminer fracture, localisation de la douleur, déformation, œdème limitation de mouvements, etc.;
    - Si pertinent, inscrire si la femme est enceinte ou susceptible de l'être;
    - Inscrire radiographie selon ordonnance collective;
    - Prescrire la radiographie au nom du médecin responsable de la zone où se trouve l'usager au moment où l'ordonnance collective est appliquée ou selon la procédure locale;
    - Date et signature de l'infirmière;
    - Acheminer la requête en radiologie selon la procédure de l'établissement.

16. Diriger l'usager en radiologie et voir à l'accompagner au besoin.

17. A

	NOTE : Si l'on suspecte qu'un enfant a été maltraité, le faire accompagner d'un membre du personnel.

i
s
er l'usager d'informer l'infirmière du triage si sa douleur est non soulagée par la prise d'analgésiques.

18. Informer l'usager qu'il ne doit pas quitter après la radiographie, car il doit être vu par le médecin.
    A. Si l'usager désire quitter malgré les explications, aviser le médecin et, si nécessaire, faire signer un refus de traitement.
    B. Informer l'usager que l'application de cette ordonnance collective vise à accélérer le processus de prise en charge lors de l'évaluation médicale, mais qu'elle ne change en rien sa priorité de consultation.
    C. Informer l'usager que s'il quitte avant d'avoir vu le médecin et que sa radiographie est anormale, il devra revenir consulter à l'urgence pour obtenir un avis médical. L'usager doit également être informé qu'il ne sera pas priorisé advenant le besoin de reconsulter pour le même problème ou résultat anormal. Il sera alors trié en fonction de l'échelle de triage et de gravité (ETG).
19. Inscrire sur la feuille de triage que l'ordonnance collective a été appliquée.
20. Documenter l'ordonnance collective au dossier de la façon habituelle :
    A. Indiquer radiographie (préciser la localisation) selon ordonnance collective– radiographie doigt, main, poignet, avant-bras, coude, épaule ou humérus ou clavicule OC-ER- 018 et signer l'ordonnance ;
    B. Sur la feuille de notes d'observation de l'infirmière, inscrire :
        - Les éléments de l'évaluation qui justifient l'application de l'ordonnance collective;
        - Les interventions posées;
        - Les résultats (ex.: réaction de l'usager, etc.).

9. Sources

- Bates & Bickley (2014). Guide de l'examen clinique. 6e édition, Arnette, France.
- Centre intégré de santé et de services sociaux de la Montérégie-Centre (Hôpital Charles Lemoyne et Hôpital du Haut-Richelieu) (2019). Demander une radiographie osseuse pour un usager inscrit à l'urgence. OCMC-52.
- Centre de santé et de services sociaux de la MRC-de-Coaticook (2011). Initier une mesure diagnostique: effectuer une radiographie concernant le membre supérieur. DSI-OC-RX membres supérieurs.V.1.COA.
- Centre de santé et de services sociaux des sources (2010). Initier une intervention diagnostique par la demande d'une radiographie du coude, de l'avant-bras, du poignet, des mains, des doigts, des orteils ou de la jambe OC-34.
- Centre de santé et de services sociaux du Granit (2011). Demander une radiographie d'un membre supérieur (humérus, coude, avant-bras, poignet, main, doigt). OC-0044.
- Centre de santé et de services sociaux de Chicoutimi (2010). Initier une radiographie d'un doigt, de la main, du poignet ou de l'avant-bras, et, ce, avant évaluation par le médecin.
- Drake, RL., Vogl, W., & Mitchell, AWM (2013). Gray's Anatomie pour les étudiants. Elsevier Churchill Livingstone page 690.
- https://www.mainetpoignet.com/chirurgie-du-poignet/les-fractures-du-scaphoïde/
- https://clemedecine.com/7-membre-superieur/

- Laperrière, Daniel (2006). Les traumatismes du membre supérieur | pour éviter d'en avoir plein les bras. Le médecin du Québec, volume 41, numéro 12.
- OIIQ (2019). Triage à l'urgence, lignes directrices. 2e édition.
- Rouleau, Dominique (2015). Est-ce vraiment juste une fracture du poignet? Le médecin du Québec, volume 50, numéro 12, décembre 2015.

10. Processus d'élaboration

10.1 Rédaction

Nom :	Grégoire	Prénom :	Maryse	, Conseillère cadre clinicienne urgence, DSI	Date : 2022-11-03
Nom :	Dre Gobeil	Prénom :	Caroline	, Médecin d'urgence	Date : 2022-11-03

10.2 Consultation/collaboration

Nom :	Dre Deshaies	Prénom :	Annie	, Chirurgienne orthopédique, chef du département d'orthopédie	Date :2022-10
Nom :	Dr Champagne	Prénom :	Philippe-Hugo	, Chirurgien orthopédique	Date :2022-10
Nom :	Dr Orfali	Prénom :	Charles	, Plasticien	Date :2022-10
Nom :	Dr Vézina	Prénom :	François	, Chirurgien orthopédique	Date :2022-11-03
Nom :	Dr Ricard	Prénom :	Stéphane	, Chirurgien orthopédique	Date :2022-10
Nom :	Turcotte	Prénom :	Alain	Coordonnateur imagerie méd. et médecine nucléaire	Date :2022-11-03
Nom :	Comité de développement et de suivi des ordonnances collectives et des protocoles - urgences				Date :2022-11-03

10.3 Validation

Nom :	Grégoire	Prénom :	Maryse	, Conseillère-cadre clinicienne urgence, DSI	Date :2022-11-03
Nom :	Dre Couture	Prénom :	Marie-Maud	, Chef médical des urgences	Date :2022-11-03

10.4 Approbation

☐ Comité pharmacologique (si l'ordonnance implique l'utilisation de médicament)

☒ Comité des documents d'encadrement clinique et des formulaires

11. Processus d'adoption

Nom, prénom :	Bolduc, Brigitte	Signature :	Document original signé	, Président du CMDP	Date : 2023-11-21
Nom, prénom :	Bourgault, Patricia	Signature :	Document original signé	, Directrice des soins infirmiers	Date : 2023-11-24

12. Historique des révisions

Description	Auteur/Responsable	Date / Période
Modification mineure : ajout de secteurs	Renée Létourneau, Conseillère cadre clinicienne (DSI) Dr Bruno Lefebvre, médecin	2023-09-06
Description (Création, Adoption, Révision avec modification, Révision sans modification, etc.)	Nom, fonction (Acronyme de la direction)	

Annexe A - Tabatière anatomique

TABATIÈRE ANATOMIQUE

La tabatière anatomique est une dépression située juste au-dessous de la styloïde radiale, entre les muscles extenseurs et abducteurs du pouce. Assurez-vous de bien palper l'ensemble de la tabatière, particulièrement à la base du pouce.

La tabatière anatomique devient plus visible lors de l'extension-abduction du poignet.

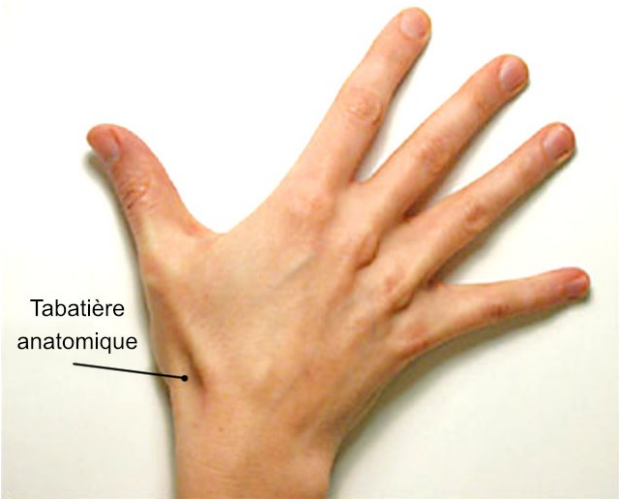

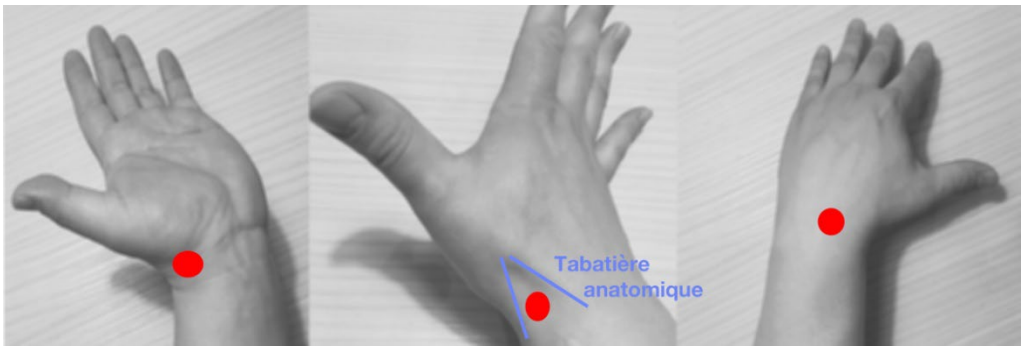

https://www.mainetpoignet.com/chirurgie-du-poignet/les-fractures-du-scaphoide/

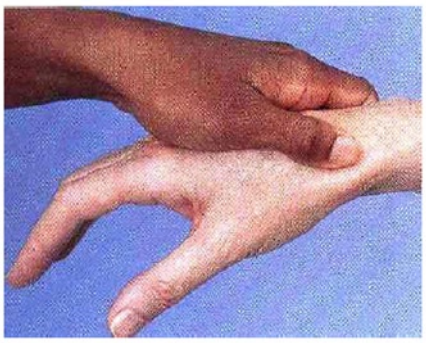

Bates & Bickley (2014). Guide de l'examen clinique. 6e édition, Arnette, France.

Annexe B - Anatomie du membre supérieur

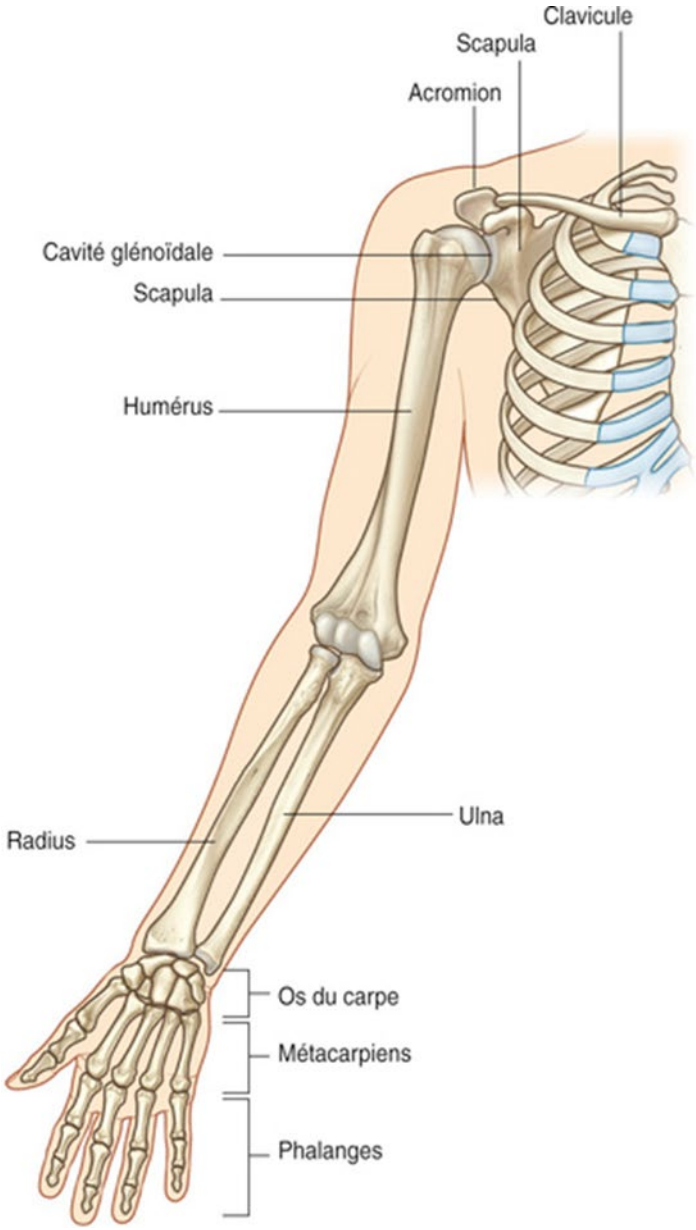

Source image: https://clemedicine.com/7-membre-superieur/