





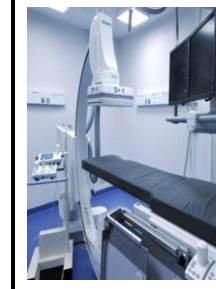





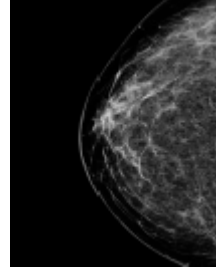


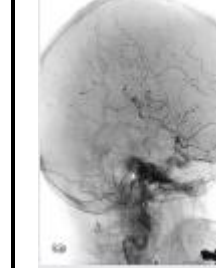
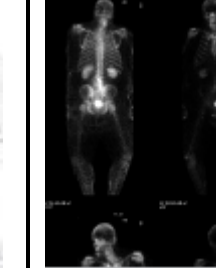
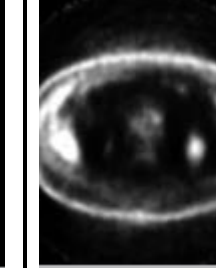


LES PRINCIPAUX EXAMENS D'IMAGERIE MÉDICALE

	RADIOGRAPHIE (Rayon X, Rx)	FLUOROSCOPIE	ÉCHOGRAPHIE (Ultrasonographie)	MAMMOGRAPHIE	TOMOGRAPHIE AXIALE (Scan, CT-scan, TACO, TDM)	RÉSONANCE MAGNÉTIQUE (IRM)	ANGIOGRAPHIE	SCINTIGRAPHIE (Gamma-caméra)	TEP-SCAN
									
EXEMPLE D'IMAGE OBTENUE									
EXEMPLE DE PATHOLOGIE OU DE CE QUI EST OBSERVÉ	<ul style="list-style-type: none"> • Fractures • Poumons • Région abdominale • Visualisation des os 	<ul style="list-style-type: none"> • Lavement baryté • Repas baryté • Injection de cortisone • Arthrographie • Infiltration 	<ul style="list-style-type: none"> • Grossesse • Thyroïde • Région abdominale et pelvienne 	<ul style="list-style-type: none"> • Nodule au sein • Tumeur au sein • Prévention du cancer du sein (femme de 50 ans et +) 	<ul style="list-style-type: none"> • Recherche de d'anomalies ou de pathologies • Fracture • Neurologie 	<ul style="list-style-type: none"> • Déchirures de ligaments/muscles • Problèmes neurologiques • Sclérose en plaques 	<ul style="list-style-type: none"> • Système vasculaire (sauf le cœur) • Blocage au niveau des artères 	<ul style="list-style-type: none"> • Étude squelettique • Étude myocardique • Divers (foie, reins, cerveau, thyroïde, embolie pulmonaire, etc.) 	<ul style="list-style-type: none"> • Évaluation et suivi de cancer, de démence, de la viabilité myocardique • Sert à la recherche
TYPE DE RAYONNEMENT	Rayon X	Rayon X Agent de contraste : • Iode ; • Baryum.	Aucun Rayon X : Émet des ultrasons	Rayon X	Rayon X Agent de contraste : • Iode.	Aucun Rayon X : Aimant Agent de contraste : • Gadolinium.	Rayon X Agent de contraste : • Iode.	Radioisotopes : Émetteur de positrons (rayons gamma)	Radioisotopes : Émetteur de positrons (rayons gamma)